翻訳者メモ

（2020 年 10 月 22 日）
上野幸夫

振動音響病：細胞シグナルの機械的伝達により説明される、超低周波音・低周波音の生物学的影響
Mariana Alves-Pereira・Nuno A.A. Castelo Branco

*1　500 Hz 未満： dBA 方式では（500 Hz 未満ではなく）1000 Hz 未満をマイナス補正するのですが、ここで著者が強調したいと想像される内容を敷衍すると次のようになります：「dBA 方式では 1000 Hz 未満をマイナス補正するので、低周波・超低周波領域である 500 Hz 未満の帯域はすべてマイナス補正されてしまい、ILFN の実体が大きくゆがめられてしまう」。

*2　ジオデシックドーム：三角形の部材を組み合わせて作った半球形の構造。

*3　バッキーボール：バックミンスターフラーレン。20 の六角形と 12 の五角形からなる 32 面体。サッカーボールなどに見られるもの。

*4　中間細管：原文の英語は intermediate tubules。詳細は不明。

*5　線維芽細胞においては、リガンドはコラーゲン、フィブロネクチン、ラミニンに特異的に結合する：リガンド、インテグリン、フィブロネクチン、ラミニンなど細胞結合やそれに関わる物質の詳細については本論文と Wikipedia などとの間で説明に相違があります。本論文が発表されたのが 13 年前（2007 年）であることを考えると、この間に何らかの学術的変遷があった可能性も考えられます。ただし、この段落は、心膜が強靭な構造を持っている生化学的な仕組みを説明するためのものであって、説明の内容にかかわりなく、心膜が強靭である事実は変わりません。

*6　以上を前提として表 2 を参照：表 2 ではなく表 3 の誤りと思われます。

*7　線維組織：原文の英語は fibrosa。医学用語辞典にも掲載がなくインターネットでもほとんど該当がありませんが、fibro という語幹から「線維/繊維」に関する語であることは容易に推理でき、おそらくは著者の母語（？）であるポルトガル語またはスペイン語から「線維状の」細胞組織を表すために借用した語であると思われます。本論文全体を通じて矛盾がないと判断し、「線維状の」（組織）という訳語としました。

*8　心膜外層：原文の英語は epipericardium。この語もまた、通常の辞書や医学用語辞典に掲載がなくインターネットでもほとんど該当がありません。良く似た用語として epicardium と pericardium があり、前者は「心外膜」、後者は「心膜」という日本語が対応し、それぞれが確立した医学生物学用語です。epipericardium を「心外膜」としている文書もごくわずかにありましたが、本論文の著者は。epipericardium を epicardium や pericardium とは区別しているように思われます。すなわち、心膜を構成する三層（mesothelium, fibrosa, epipericardium）のうちの外側の層（epi = 外側の；pericardium = 心膜）を特定的に意味しているように思われ、その意味を汲んで「心膜外層」としています。

*9　**中皮（白矢印）、線維組織（黒矢印）**：白黒の矢印はこの写真にはなく、写真（1）にあります。写真（1）には白黒の矢印の他に L の文字も見られますが、これらの記号が写真（2）に関係するかどうかは不明です。写真（2）と同じと思われるものを、同じ著者の類似の論文で発見しましたので、参考のために、ここに貼りつけます：

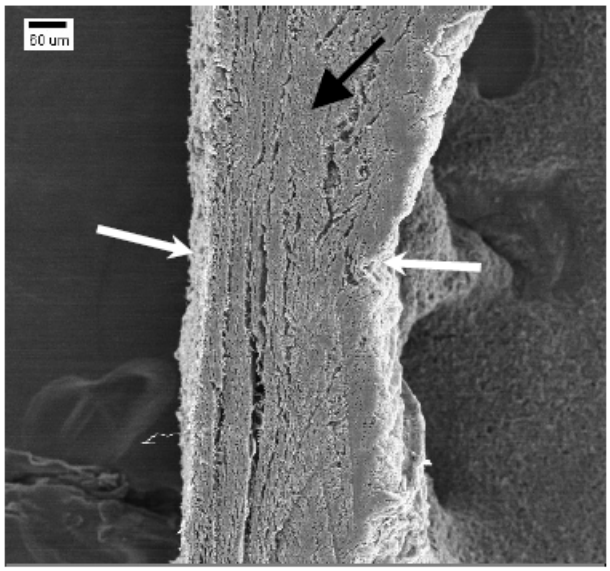

Figure 2 – SEM of non-VAD patient pericardium.
Normal three layers are visible: mesothelium (left arrow), fibrosa (black arrow) and epipericardium (right arrow)

図 2　－　非 VAD 患者の心膜の SEM（走査電子顕微鏡画像）。
正常な 3 層構造である：中皮（左側矢印）、線維組織（黒矢印）、心膜外層（右側矢印）

出典：THE PERICARDIUM IN VIBROACOUSTIC DISEASE I – MORPHOLOGICAL FEATURES
Nuno A. A. Castelo Branco, José I. Fragata, Ana P. Martins, Emanuel Monteiro, Mariana Alves-Pereira
Twelfth International Congress on Sound and Vibration, 2005

*10　**…疎性組織の層（L）を挟んで、線維組織が 2 分されている（矢印）**：この写真にも、L と矢印が入っていません。写真（1）に見られる白黒の矢印や L の文字が、この写真（3）に関係するかどうかも不明です。写真（3）と同じと思われるものを、同じ著者の類似の論文で発見しましたので、参考のために、ここに貼りつけます（出典は同上）：

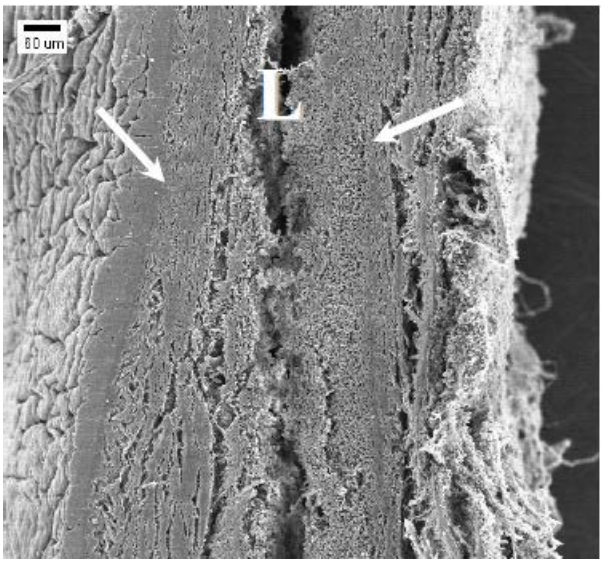

Figure 3 – SEM of VAD patient pericardium.
Fibrosa has split into two halves (white arrows) that sandwich a newly-formed layer of loose tissue (L)

図 3　－　VAD 患者の心膜の SEM。
新しく形成された疎性組織の層（L）を挟んで、線維組織が 2 分されている（白矢印）。

*11 **心嚢（P）、細胞間結合の数が異常に多い（矢印）、相互嵌合（I）**：P も矢印も I も図 4 ではなく図 3 の写真にあります。これらの記号が図 3 から図 4 にずれてしまっている可能性はあるように思われます。

*12 **ティンパノグラム**：中耳の機能検査図